

吸烟是下肢动脉狭窄诱发因素

介入治疗植入小小支架,“撑开”狭窄闭塞的血管

“吸烟是目前确切知道的,可以引起下肢动脉狭窄的单一诱发因素。”8月15日,泰安市中医医院介入诊疗科主任徐微尘介绍介入治疗的各种适应症时说,由“三高”、长期吸烟引起的腿部血管并发症(即下肢动脉硬化性闭塞症)还没有引起人们的广泛重视。患者如不及时到正规医院检查治疗,最终将不得不面临截肢。

症 走路软绵绵脚底发麻 状 夏天脚趾冰冷难入睡

下肢动脉狭窄会导致下肢的供血不足。足部距离心脏最远,会首先表现出缺血症状,患者会出现脚凉、脚麻而且走一段路就要停下来歇一会儿,等小腿疼痛缓解后,才能继续行走(在医学上称为间歇性跛行)。

“我们常常见到有些老年人在六月天最炎热的时候还必须得借用热水袋烫脚以保持温度,白天走路时脚底发麻像是踩着棉花包上一样,晚上睡觉时脚趾冰冷像是踩着冰块一样难以入睡。这种症状常被认为是年老腿脚不便,其实这是下肢动脉硬化化的征兆。”15日,市中医医院介入诊疗科主任徐微尘介绍,近年来,随着城乡居民生活水平的不断提高,糖尿病、高血压、高血脂所致动脉硬化患者日渐增多,下肢动脉狭窄、闭塞症的发病率也越来越高。

患“三高”人群腿部容易病变者“糖尿病足”就是其中之一

60岁以上的老年人,尤其是原有“三高”基础病的人群是本病的高危人群。很多人都知道,糖尿病、高血压、高血脂这“三高”会引起心脑血管病的严重并发症,如心梗、脑梗塞、糖尿病肾病等。

其实人体全身的血管是一个不可分割的整体,它们的“老化”是同步发生的。随着医学的进步,下部的血管也应当像心脑血管一样引起人们的普遍重视。相比较而言,糖尿病的下肢动脉并发症,即“糖尿病足”,人们相对熟悉一些。但高血压、高血脂引起的下肢动脉疾病,人们了解得就很少了。其实并不是这类病人少,而是被忽视了。这些腿部血管跟心脑血管病一样可怕。

徐微尘说,除了“三高”外,吸烟是目前确切知道的可以引起本病的单一诱发因素。

人体原本健康的血管内壁之所以会出现硬化斑块,就是由于生活中存在许多导致斑块发生的危险因素,吸烟就是其中之一。香烟燃烧产生的一氧化碳使血液中的氧气含量减少,并可以使血管内皮功能紊乱。一些有害物质可以进入血液,对血管内皮造成特别严重的损伤,时间一长,原本光滑平整的血管内皮就会变得“伤痕累累”。血脂、血小板在受损的部位沉积,就会形成斑块。血栓生成增加,炎症反应加强及氧化修饰,从而明显增加本病的发病率。

危 脚趾发黑坏死剧痛难忍 害 最终不得不截肢保命

徐微尘说,如果发生了下肢动脉狭窄,患者又不及时的治疗的话,血管堵塞时间过长,远端血管内继发血栓形成,则将失去治疗的机会,最终导致足部从脚趾开始逐渐出现发黑坏死。

这时足部的剧烈疼痛是常人难以忍受的,患者往往终日抱足痛哭,最终不得不面临截肢。从此再也不能回不到正常人行走自如的状态。所以早期诊断,早期治疗至关重要。

他表示,在一些发达国家老

年人会有意识的每间隔半年就到医院去做彩超检查并借助介入微创技术,用球囊扩张下肢动脉以改善下肢供血。这样便可以在早期发现下肢动脉病变并有效地防止严重的下肢缺血并免受截肢之痛。

而在我国下肢动脉疾病的预防控制尚没有引起人们的普遍重视。人们往往非得要等到疾病的晚期脚趾疼痛实在难以忍受了或者都要发黑坏死了才来医院诊治,只能面对截肢的命运。

微 用一段球囊撑开闭塞血管 创 植入支架确保不会回缩

手术治疗该病就像拆掉墙换水管,而微创介入治疗本病,不需要破坏房屋本身的墙面,只是沿着水管在管腔内操作。泰安市中医医院介入诊疗科开展了“经皮穿刺球囊扩张血管成形术”和“经皮穿刺支架植入术”,成功实现了下肢动脉狭窄的微创治疗。

徐微尘通过一张患者的血管造影片讲述了这两个治疗方法和治疗过程。

患者崔先生下肢大动脉已经闭塞,可以看出大血管几乎不通了,周围细小的血管十分杂乱。医生首先采用“经皮穿刺球囊扩张血管成形术”,

利用一根非常精细的导丝穿过血管的狭窄段以后,把一段球囊精确送至相应位置,然后将球囊充盈起来。此时狭窄的血管被很大的力量强制性支撑开来。随后医生将球囊抽离,再次做造影就可以看到原本接近于闭塞的血管立即恢复了通畅。

仅仅用球囊扩张狭窄的血管后,血管有时容易再次回缩,那么“经皮穿刺支架植入术”就派上用场,在用球囊疏通血管的基础上,将支撑力量很强的合金支架放置在相应的位置后,便可以保证血管的长期通畅而不会回缩了。



徐微尘,泰安市中医医院介入诊疗科主任,副主任医师。1984年毕业于第二军医大学,曾就职于济南军区三甲医院,从事介入工作20余年。现任山东省介入学会委员,泰安市介入学会副主任委员,师从山东省介入学会主任委员刘作勤教授。

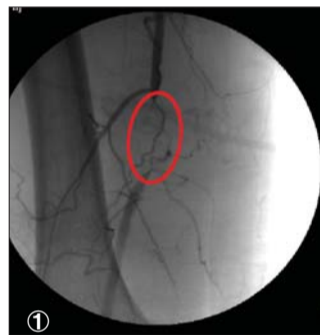
已独立完成各种介入手术7000余例,积累了丰富的临床经验。对于各种恶性肿瘤的介入治疗有着较高的造诣。同时擅长于下肢动脉狭窄、食管及胆管狭窄、脾功能亢进、肝血管瘤、输卵管不通等疾病的介入治疗。近几年来于省级以上各种医学文献发表论文20余篇,并获市级科研成果多项。

咨询电话:0538—6126867
地址:泰安市中医医院迎暄大街216号 泰安市中医医院仁和楼一楼西侧介入诊疗科

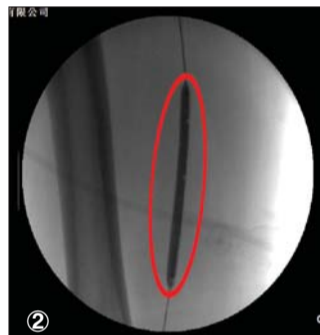科室介绍

介入诊疗科

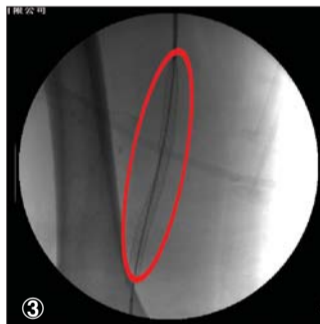
我院介入诊疗科现有床位10张,拥有医护人员12人,其中副主任医师1人、硕士研究生2人。现开展的特色诊疗项目包括:各种实体肿瘤的介入化疗栓塞;各类动脉狭窄的造影诊断、溶栓、支架成形治疗;食管、胆管狭窄的支架植入;脾功能亢进的栓塞治疗;大咯血、鼻出血、妇科大出血等各种出血性病症的栓塞止血;输卵管再通;子宫肌瘤栓塞等。自科室成立以来已独立完成各种介入手术7000余例。科室以“介入治疗局部,中医调控全身”为理念,用中医药配合介入治疗,自创“介入通脉方”“微创抗肿瘤汤”等多种自制制剂,并在治疗方法上针药并用、内服外洗结合,多管齐下,将中医学各自的优势发挥到极致,达到最佳疗效。



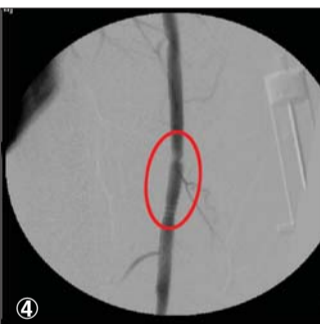
患者崔先生腿部血管闭塞。



球囊充盈充开血管。



支架释放过程中。



医生植入支架后血管复通。

优势 皮肤切口仅2毫米 手术时间短见效快

中医医院介入诊疗科在治疗下肢动脉狭窄上,仅需要2mm的皮肤切口,几乎无出血,患者无痛苦,容易接受。一般手术以后一天内患者就可以自由活动,对日常生活影响小。

所有操作均在影像设备引导及监视下进行,可以清晰地看见血管,在直视下操作!对狭窄段血管的定位及治疗高度精确。下肢动脉造影至今仍然是确诊血管病

变的“金标准”,有着CT、核磁共振所无法取代的地位。

手术时间短,疗效高、见效快,治疗后患者足部很快恢复温暖,疼痛减轻,久不愈合的溃疡面也可以逐渐恢复正常。有些患者即使是远端血管床由于长期的缺血已经闭塞,但是通过介入治疗大血管的血流得到改善后,血液灌注力量大大增强,因此远端的供血也可以得到明显改善!

由于不用切开大量皮肤和肌肉,与传统的手术治疗相比较,微创介入技术的术后并发症明显减少。

正由于以上诸多优点,近年来微创介入腔内治疗已很大程度上取代传统的手术治疗而成为下肢动脉狭窄闭塞的治疗首选方法。以其微创性、见效快及可重复性强等特点已广泛应用于临床。

中医药 “截针”法激活下肢经络 中药熏洗改善局部缺血

除了开展微创手术外,泰安市中医医院介入诊疗科还遵循“介入解决局部,中医调控全身”的理念,开展了中医药辅助治疗。

手术前后配合中药熏洗,介入通脉方口服等特色疗法,将中西医各自的疗效发挥到极致,可以为患者带来最佳疗效。科室自创“截针”法,运用各种

方法阻断、复通并激活患者下肢经络,使其处于活跃状态,此时针灸可以事半功倍!针感强烈,得气明显因此效果显著!配合艾灸的温通作用,可以疏通经络,改善局部气血循环。

中药熏洗的治疗方法方历史悠久,早在《黄帝内经》中便有“热汤洗浴”、“熨熨”和“浴法”的记载。熏洗法作为中医药外

治的特色疗法之一,具有方便、有效、副作用小、应用范围广泛的特点,在治疗下肢缺血性疾病方面具有独特的优势。通过活血化痰温通血脉的中药浸泡之后,趁热熏洗,不仅吸收迅速,而且直达病灶扩张血管并改善局部缺血的情况。可以很快的减轻脚凉、脚麻及疼痛等症。(梁敏)