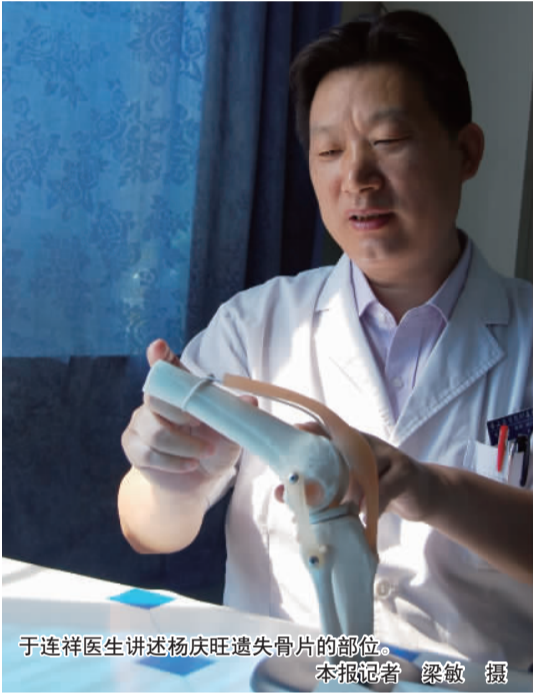


交警发现伤者碎骨急送医院

医院因此得以为股骨粉碎性骨折患者成功手术

本报记者 梁敏 孔红星

“这两块骨片比黄金还贵呢，现在终于物归原主了。”8月6日，在为患者进行了长达4个小时的骨片植入手术后，泰山医学院附属医院骨三科副主任医师于连祥对记者说。原来，该患者遭遇车祸被送往医院后，医生发现患者粉碎性骨折的腿部的大块骨片在事故中遗失了。正在他们着急时，细心的处警交警在车祸现场发现了两块骨片后及时送到了医院。



于连祥医生讲述杨庆旺遗失骨片的部位。
本报记者 梁敏 摄

抢救时才发现，伤者大块骨片遗失

7月31日，家住泰安市高新区的杨某骑着摩托车沿长城路南行，忽然被一辆迎面驶来的货运机动三轮车撞倒在地。据目击者称，当时杨某受伤倒地，神志不清，机动三轮车不但没有向他提供救助，反而加大油门逃逸，附近的好心人急忙拨打了120急救电话。泰山医学院

附属医院120急救人员赶到后，现场为杨某做了急救处理，并送往医院进行进一步救治。

“当时患者颅脑有挫裂伤，右腿下肢多处皮肤外伤并且骨折，但是最大的伤口在右侧大腿上，整个大腿都变形了，中间有一个大口子，检查之后才发现患者右腿粉碎

性骨折，其中有一段近10厘米的骨片遗失。”负责救治的骨三科副主任医师于连祥告诉记者。根据于连祥的介绍，记者得知杨某遗失的骨片相当于大腿股骨干直径的4/5，他腿内只有很细的一小片骨头连接着上下骨头。如果缺失这段髓骨，手术将是难上加难。

车祸现场发现碎骨，交警急送医院

杨某的家人听到医生这么一说，正想着如何去现场寻找骨片，这时，他们看到两名民警急匆匆地赶到急诊室。“医生，医生，麻烦你好好保管这两块骨片，看看那位伤者怎么样了？”其中一位民警一边喊着，一边将包有骨片的塑料手套交给医生。值班医生见状，立即妥善放置骨片，并将骨片消毒处理。经过核实，这两块骨片就是杨某在事故中遗失的骨片。

泰安交警支队直属四大队副大队长王正平介绍，当日他们接到报警赶到现场后，得知伤者已经在第一时间被送往了医院，现场留下被撞后的摩托车及碎片。“我在检查事故现场时，发现摩托车碎片堆中有一块白色物体，仔细一看，这东西竟然是块骨头，其中一段长约5厘米、宽3厘米、厚1厘米。考虑到事故较为严重，伤者肯定不仅仅留下一块骨片。经过10多分钟的寻找，他们在

摩托车碎片中发现了另外一块较小的骨片。“由于现场没有其他干净的包装物品，我捡起医护人员来到现场救援时用过的卫生手套，将两块骨片包好，并第一时间送往了伤者所在医院的急诊室。”王正平回忆说。

当日，两名民警送来骨片后，又回到事故现场，调取了泰山医学院周边的监控录像，寻找肇事逃逸车辆的线索。

骨片与伤骨惊人吻合，手术获成功

“杨某丢失的骨头是用金子都换不来的！”于连祥说。原来，根据现在的医疗技术，如果找不到原来的骨头，只有两条路：一是用金属做成的人造骨头替换，但这种骨头很贵，每10克人造骨头需花费3000余元。即使替换了，伤者也有可能因为排斥导致伤口不愈合。二是医生取用病人两侧髂骨来修复骨折部位，但这种方法会对患者造成再次伤害，是万不得已的方法。

骨片送到医院后，杨某的家人终于松了一口气，然而令他们意想不到的是，医生又表示无法立刻实施手术，因为杨某的伤势严重，除了腿部受伤外，他的颅脑更是受到了严重伤害。“患者受到脑挫裂伤，神志不清，加之全身伤势严重，身体情况不允许接受骨折修复手术！”于医生回忆道。在迫不得已的情况下，于医生只好将骨片封存到冷库中。尽管骨片在冷库中封存会丧失一定的活性。为了将

骨片成功植回患者体内，于医生做了精细的修整，磨平了参差不齐的边缘。7天后，当医生将骨片放回杨某大腿内时，骨片惊人的吻合，直到此刻，于医生才长舒一口气：“看来所有骨片都找回来了。”随后，医生采用带锁髓内钉对伤骨加以固定，最后缝合了伤口，才结束了这个长达4个小时的手术。

目前，民警已经取得一定线索，事故还在进一步调查之中。