

幼童误将发光二极管吸入气管

医生提醒:尽量不要给3岁以下儿童喂食坚果

1月13日,记者从泰安市儿童医院了解到,2017年耳鼻喉科共为近百例气管异物的患儿做了手术,就在采访的时候,又有一位患儿在接受手术后出院。医生提醒,尽量不要给3岁以下儿童喂食坚果,气管异物很可能会对孩子造成生命危险。

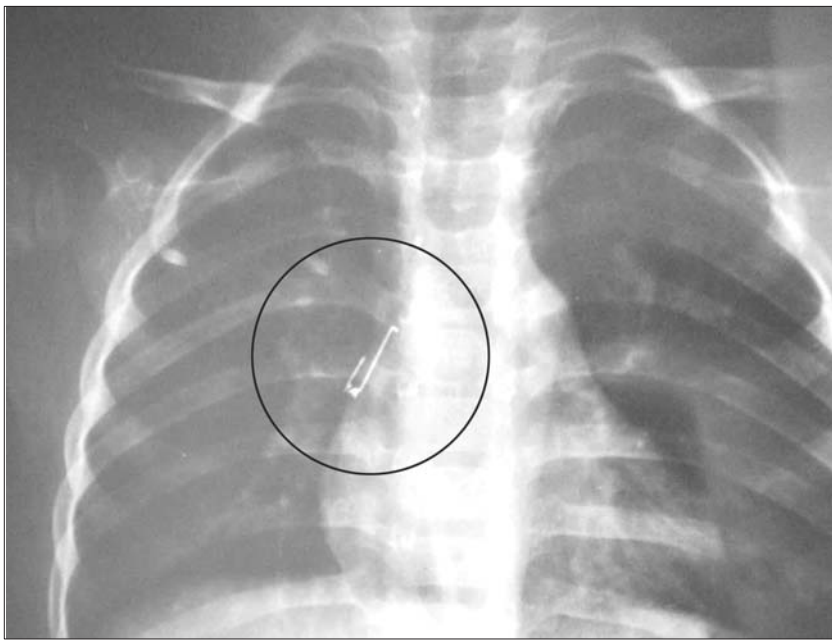
本报记者 张泽文 见习记者 王坤

男童误将二极管吸入气管 医生通过手术顺利取出

12日上午,耳鼻喉科医生通过手术将一名2岁男童不慎吸入气管的发光二极管取出。“儿童吸入发光二极管的案例是比较罕见的。”耳鼻喉科副主任吕建说,在这名男童的气管中取出的是挖耳勺上面的负责照明的发光二极管。经过测量,发光二极管上的铁丝长约2.5厘米。

据了解,男童的家人11日下午发现,孩子在进食后出现了咳嗽、呕吐的症状,家人立即带着孩子到当地医疗机构就诊。通过拍片发现,在孩子的支气管中有金属物。11日晚,家人带领孩子来到泰安市儿童医院耳鼻喉科。

吕建介绍,由于气管很细,一受到外界刺激就容易出现痉挛,手术前的透视也只能看到两根铁丝状金属物,看不到联结两根铁丝的塑料部分,给手术增加一定困难。手术过程中,在孩子的口腔中插入一个筷子粗细的气管镜到支气管,再通过一个带有成像系统的镜子对吸入气管的异物进行观测,最后通过专用钳子小心翼翼的将异物取出。在钳子夹住发光二极管铁丝的过程中,医生特



通过透视观测到的发光二极管。

别注意避免划伤孩子的气管壁。男童顺利通过后,身体情况已经趋于平稳。

气管异物可发生于各年龄段 严重时可引起窒息

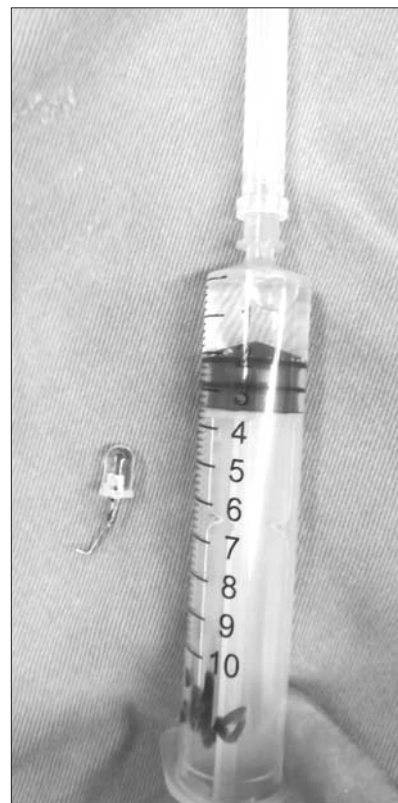吕建介绍说,气管异物可发生于各个年龄段。各个年龄段的特点又各不一样。比如说,儿童多因饮食不慎误咽异物,或小儿磨牙发育不全,食物未经充分咀嚼就囫圇吞咽;或口中含物玩耍,如硬币、瓶盖,异物暂时停留或嵌于食管引起。异物种类繁多,以动物性最常见,如鱼刺、鸡骨等;其次为金属类,如硬币、针钉等;还有化学合成类及植物类,如枣核、瓜子、花生、豆类等,尤其在

春节期间我国有炒食瓜子、花生及豆类食品的习俗,气管异物的发生率较平时要高。

据了解,异物进入气管及支气管后多发生剧烈的呛咳、憋气和恶心,较大的异物可引起窒息死亡,较小的异物进入支气管可引起肺不张、肺气肿,时间较长的异物可引起肺部感染。若异物正好卡在声门处,或声门下头,在食道里把整个气管堵满了,人就等于没法呼吸了,此时就会发生窒息,窒息五分钟,就有可能出现脑死亡。

对此,耳鼻喉科副主任吕建提醒广大幼儿家长:第一,避免给3岁以下小儿吃花生、瓜子、豆类食物和能够进入口中、鼻孔的小玩具,也最好不要喂果冻。

第二,教育儿童不要口中含物玩耍,如发现,应婉言劝说,使其吐出,不能用手指强行掏取,以免引起哭闹吸入气道。第三,进食不宜过快,尤其吃带骨刺类食物时,不宜饭菜同口而咽,要细咀嚼将骨刺吐出,以防误咽。进食时不要嬉笑、哭闹、打骂,以免深吸气时将异物吸入气道。婴幼儿最好在家长的照看下进食。第四,一旦发现有异物吸入的情况,要及早就医。



发光二极管与针管的大小比较。