



## 此处20多米“超期”户外广告下岗

### 地处马路口,为保证安全工作人员提前制定施工方案

本报泰安6月21日讯(记者 侯海燕) 21日,泰城室外温度高达34℃。在望岳西路与灵山大街交叉口处,泰安市城市管理局岱岳区分局粥店执法所的工作人员正在对一处高20多米的大型立柱式户外广告进行拆除。因位置特殊,为保证施工安全,工作人员提前制定方案,历时4个半小时将其成功拆除。

“这个户外广告高20多米,每面的面积为108平方米,共计324平方米,从早晨8点开始拆除,差不多用了4个半小时的时间拆除完毕。”21日,市城市管理局岱岳区分局粥店执法所所长元平介绍,这个地方的户外广告竖立了四年左右,此次依法拆除的

原因是其相关手续已过期。

记者在拆除现场看到,此处户外广告所在的路口临近万达商圈,附近居民区和商铺比较集中,平日里大量车辆在此经过。为了不影响车辆通行,在拆除十几米的立柱时,工作人员先用吊车将立柱吊起,待立柱放倒时将其立即放置路口靠边位置,随即用大型车辆将立柱及时运走。

据了解,21日拆除的此处广告为三面广告,面积为324平方米,大约用了4个半小时拆除完毕。目前,市城市管理局岱岳区分局粥店执法所已依法拆除4处违法户外广告牌,其中一处为两面立柱式广告,三处为三面大立柱广告。



拆除现场。本报记者 侯海燕 摄

## 泰安中院简案快审 56起商品房预售纠纷

本报泰安6月21日讯(记者 王坤 通讯员 艾宪冬) 近日,泰安中院利用简案快审程序成功调解56起商品房预售合同纠纷案。

据了解,案件纠纷系因开发商某置业有限公司逾期为某小区56名业主办理房产证引发,案件经一审法院判决后,某置业有限公司不服提起上诉。该批案件虽然事实比较清楚,案情相对简单,但涉及人员众多。为快速、稳妥化解纠纷,中院将该批案件分流至速审团队进行简案快审。

承办法官积极引导当事人理性、合理维权,通过耐心释法析理,促使双方当事人互相理解、互谅互让。经过调解,某置业有限公司一次性将200余万元赔付款付到到位,案件从立案到妥善化解仅用时一个多月,各方当事人合法权益得到依法维护。

据介绍,近年来,泰安中院通过推行二审案件繁简分流机制,加强二审民商事案件审前调解和简案快审,提高了纠纷化解质效,减轻了当事人的讼累,促进了矛盾实质性化解。

## 城管交警联合行动,一晚查扣3辆渣土车

### 两部门将加大联合执法力度,遏制夜间私拉乱倒等违法行为

本报泰安6月21日讯(记者 张泽文 通讯员 赵鹏 严俊恒) 20日晚7点至11点,泰安市城管局二大队与泰安市交警机动大队联合开展夜查渣土车违法行为集中整治行动。联合执法行动中出动民警和执法人员15人,查处渣土车违法行为3起,查扣违法车辆3辆。

据了解,自年初以来,泰安市城管局二大队与交警机动大队每月开展2至3次夜间联合执法行动,主要渣土外运工地周边、重要路段及市民反映投诉扬尘问题较多区域进行不定时巡查,对渣土车超载超限、未经核准处置建筑垃圾以及运输过程中遗撒污染路面等违法行为进行查处。累计查处违规建筑垃圾

运输车辆77台,现场查扣违规建筑垃圾运输车辆31台,责令整改建筑垃圾运输车辆46台,有效遏制了渣土车私拉乱倒、道路遗撒等违法行为的发生。

下一步,两部门将加大联合执法力度,防止夜间渣土运输车辆存在侥幸心理,钻管理空档,杜绝渣土管理真空,美化市容环境。

## 1岁幼儿误吞异物粘附胃壁难排出

### 泰安市妇幼保健院医生用消化内镜精准取出解病痛

本报泰安6月21日讯(记者 张泽文) 19日下午,泰安市妇幼保健院医生们经过近1个多小时的紧张施救,一枚大小等同一角硬币的金属异物从一名1岁多幼儿口中被缓缓取出。此前,由于大人疏忽,小孩在玩耍时误将该异物吞下。经医务人员检查,该异物卡在胃底,胃粘膜已经出现了糜烂状况,如不及时取出,小孩面临着胃穿孔的危险。

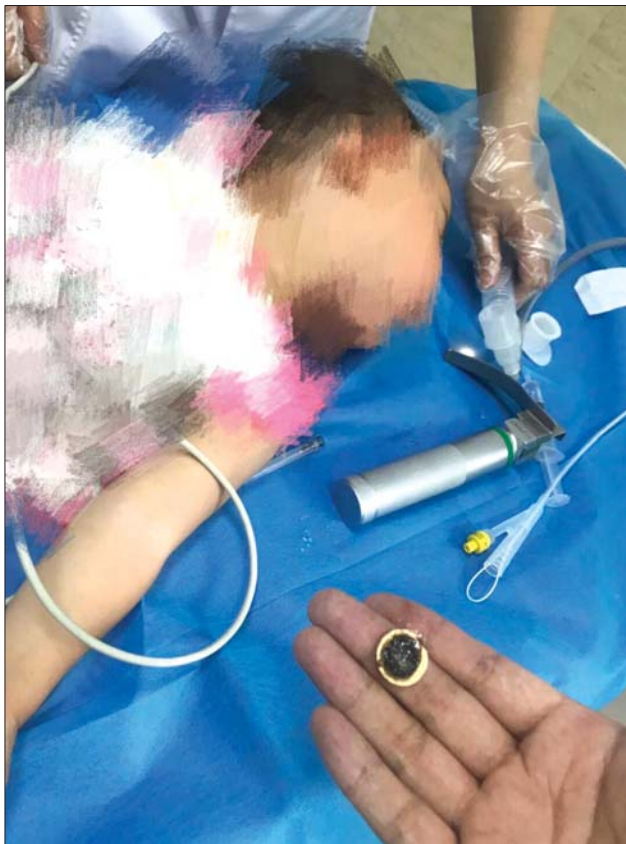“当消化内镜进入胃时,我们发现异物已经粘附在胃壁上,并且已经导致周围胃壁已经出现糜烂。”泰安市妇幼保健院儿内三科副主任宋斌介绍。小孩前一天就已来到医院,一直在医护人员的监护之下,由于异物紧紧粘附在胃壁上,自主排出体外的可能性几乎很小,医护人员才决定通过消化内镜将该异物取出。

由于幼童年龄较小,宋主任小心翼翼用异物钳将异物夹住,前后经过1个多小时的时间紧张施救,最终将该异物取出。“各种东西都有,成年人基本上是吃东西时被一些鱼刺或者骨头碎片卡住。小孩子则各种东西都有,电池、硬币、纽扣这些都常见。”宋主任介绍,异物如果卡在喉咙,位置不深的话,一般耳鼻喉科就可以做简单处理。但如果进入得比较深,如

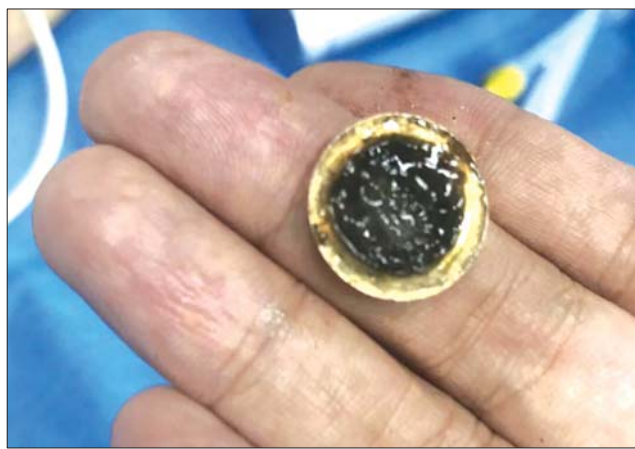
食道,或者卡得比较死的时候,就需要到内镜中心处理。“一些比较软或者细小的东西还容易处理点,但如果像电池就比较麻烦,电池坚硬,食道又很脆弱,很容易压迫在一个地方上下不得,被压迫区域又容易出现缺血坏死

问题,严重了就要穿孔,就很危险。”

“很多人在遇到被卡的时候,喜欢吞东西,或者拍背,或者自己呕吐,但其实这种方法是错误的,很容易适得其反,最好还是尽快就医。”宋主任说,大部分异物



医生将异物取出。



都能够顺利通过消化道,最后随着大便一起排出体外,不必要费劲取出。不过,如果孩子吞进的东西比较特殊,就要想办法取出来了。

据了解,儿童吞入异物的情况一般分为三大类:气道异物、食道异物和胃肠道异物。其中,气道异物卡在喉管或支气管处最危险。生活中,为了防止孩子误吞异物,家长们除了加强日常看护外,最重要的是不要将细小物品放在孩子身边,要告诉孩子不要把玩具等硬物放在口中。在孩子玩玩具前,要检查玩具是否有零部件松散易脱落的情况,做好各种防护。

同时,泰安市妇幼保健院儿内三科副主任宋斌介绍,还要注意尽量不给3岁以下的儿童吃带壳的食物,如瓜子、花生、豆类等;不要养成

口含玩物的习惯,孩子吃东西时,不要惊吓或打骂孩子;孩子哭闹时,切不可往孩子口中塞食物,尤其是瓜子和花生米等坚果类食物;应注意选择合适的玩具,尽量不要给幼儿玩易拆卸成小块的玩具;小儿玩气球时应特别注意,决不可将气球碎片放在嘴上吸着玩;小学生应注意勿养成咬笔头、笔帽等坏习惯。

宋主任提醒,儿童一旦误吞异物,不要慌张及打骂孩子,要及时了解孩子吞下的是什么异物,吞了多久,并应紧急就医。当孩子出现咳嗽、憋闷的情况时,可能就是异物掉进气管内,家长必须争分夺秒采取抢救措施。另外,当发现孩子吞咽了尖锐物体后,就不要盲目进行自救,一定要尽快到权威的医疗机构进行取出。