



# 身体周刊



扫码看更多内容  
**A12-13**

齐鲁晚报  
2021年11月14日  
星期日

医学  
健康  
服务  
科普

□ 美编：马秀霞  
□ 策划：陈玮  
□ 组版：颜莉  
□ 编辑：于梅君

## 壹点问医

齐鲁晚报·齐鲁壹点记者 陈晓丽

如果有时光机，让62岁的张女士回到八年前，她一定不会为了省钱，选择去那家私人诊所镶上假牙；如果有时光机，镶的假牙不合适，总是时不时磨破面颊里侧，反复形成创伤性溃疡，张女士一定会去更换一颗质量更好的假牙；如果有时光机，张女士一定会去正规医院口腔科就诊，及早发现癌变。

可惜没有时光机，这颗假牙造成张女士口腔内反复创伤性溃疡，最终发展成为颊部鳞状细胞癌，只能手术切除整个面颊及颈部相应组织。不过，幸好医疗界还有“换脸术”，利用大腿处的皮瓣，修复缺损的面部组织，通过显微外科手术重建面颊。手术后，张女士宛若新生。

### 假牙反复磨破面颊 最终演变为口腔癌

左边面部皮肤红肿破溃，口腔内一大团菜花样的溃疡伤口，导致张女士的面部已经有些畸形，并且伴随严重的口腔异味。“有时嘴巴里会出血，疼得受不了了，没法吃饭，话也没法说。”张女士回忆。

前不久，在山东大学第二医院口腔科诊室，科室主任来庆国见到张女士时，心中已经有了大致诊断。张女士常年生活在农村，生活条件非常一般。八年前，因为一颗后槽牙脱落，张女士就到家附近的一家私人牙科诊所，镶了颗假牙。就是这颗假牙，给她带来了一系列问题。

不知道是当初镶牙技术不过关，还是假牙本身质量就不合格，这以后的几年里，这颗假牙总是时不时磨破张女士的面颊里侧。刚开始，张女士没太当回事，也没再去找诊所医生看看。

最近这两年，磨破的伤口愈合越来越慢，经常一拖就是好几个星期，疼得她坐立难安。为此，张女士也多次到老家附近的医院就诊，诊断也一直是口腔溃疡。直到两个月前，张女士发现，面颊位置长了硬硬的一块肿物，并且不断增大，撑破了皮肤。

难以忍受的张女士在女儿陪同下，到山东大学第二医院口腔科就诊。经过后续检查，张女士被确诊为口腔鳞状细胞癌，并且已经到了晚期。

反复权衡后，来庆国为张女士制定了治疗方案：手术首先扩大切除肿物，包括面颊、颈部的相关组织，以最大限度切除；切除肿物后，面部将出现严重缺损，采用大腿外侧皮瓣修复，通过纤维外科技术重建面部。

### 9个小时的手术 大腿皮瓣成功移植到面部

由于口腔癌容易向下转移到颈部，手术过程中，在切除左侧面颊组织的同时，从锁骨位置一直到颌下，来庆国为张女士进行了彻底清扫，将口腔癌的原发病灶和转移灶完整切除。

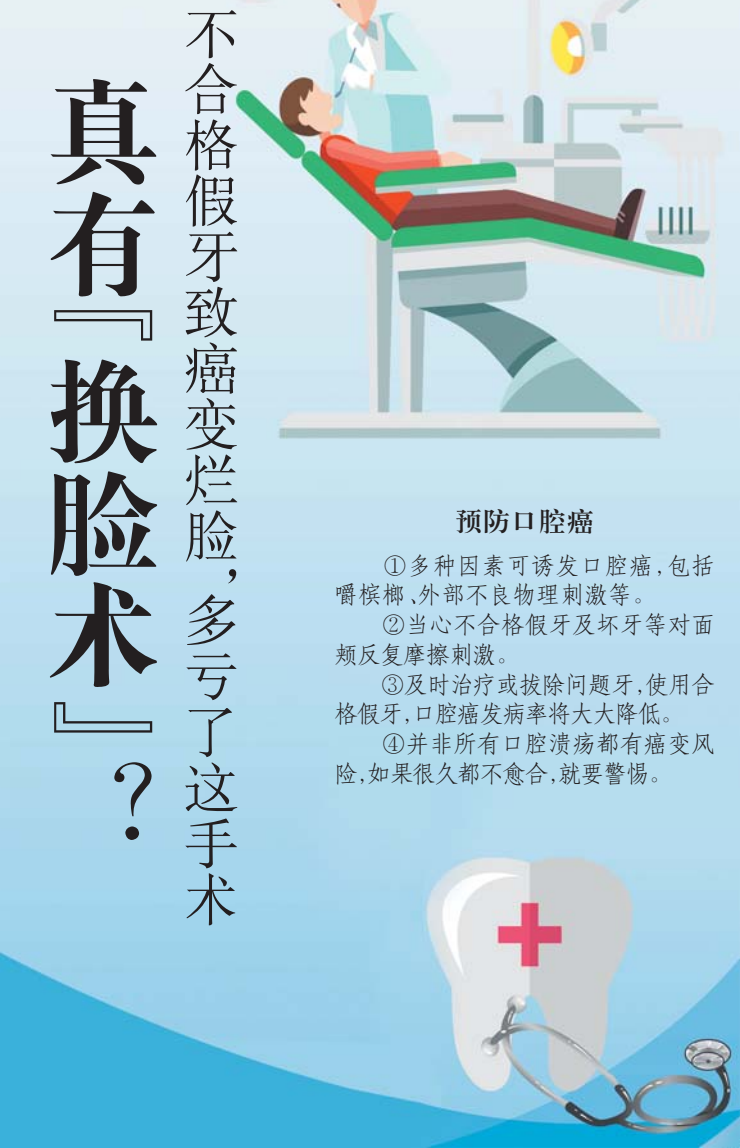
来庆国介绍，虽然按照医学分期，这位患者属于晚期恶性肿瘤，但由于口腔癌的特殊性，依然可以进行根治性切除，取得较好

齐鲁晚报·齐鲁壹点记者 陈晓丽

2021年11月14日是第15个“联合国糖尿病日”，今年的主题是“人人享有糖尿病健康管理”。

糖尿病在我国属于高发病，以前常见于中老年人，如今却有年轻化趋势，甚至越来越多青少年中招。值得警惕的是，我们身边有不少属于糖尿病前期的“隐性糖人”，他们的血糖高于正常人，但还没达到诊断标准，不及时干

# 真 有『换脸术』？ 不合格假牙致癌变烂脸，多亏了这手术



#### 预防口腔癌

- ①多种因素可诱发口腔癌，包括嚼槟榔、外部不良物理刺激等。
- ②当心不合格假牙及坏牙等对面颊反复摩擦刺激。
- ③及时治疗或拔除问题牙，使用合格假牙，口腔癌发病率将大大降低。
- ④并非所有口腔溃疡都有癌变风险，如果很久都不愈合，就要警惕。

的治疗效果。

不过，完整彻底切除病灶只是手术的第一步，也是整个手术成功的基础。由于切除了左侧面颊，张女士的面部缺失需要修补。

“通常来说，用于修补面部的皮瓣组织，我们可以选择前臂皮瓣，因为这部分组织受力较小，手术后创伤也小。”来庆国介绍，但由于张女士面部缺失面积大，前臂皮瓣面积较小，最终只能选用大腿外侧皮瓣，“大腿皮瓣称得上是“万能皮瓣”，不仅可以修复巨大体积的缺损，修薄后，还能用于修复小体积缺损。”

在切取大腿皮瓣前，首先要在大腿外侧描绘出修补面部的大致轮廓，例如哪个位置和靠近嘴巴的地方衔接，哪个位置是下颌等，完全描绘出轮廓后，开始切取皮瓣。

切取和移植皮瓣十分考验手术医生的操作水平。切取的皮瓣需要进行修整，然后折叠成为双层，一层是面部皮肤，一层作为口腔内黏膜。

“本身我们的面部皮肤就非常纤细，这位老人的血管还存在变异，直径只有一毫米左右，为了提高移植后的组织存活率，我们保留了两条穿支动脉”，来庆国介绍，随后将这两支穿支动脉和两条静脉，在显微镜下，分别和颈部的分支动脉、静脉吻合，确保血液畅通，移植皮瓣成活。

血管吻合是在显微镜下放大六倍缝合，这对医生手部的稳定性非常高，任何一毫米的震颤，都会导致显微镜下六毫米的误差。只有长期大量训练，才能让手部肌肉形成记忆，准确完成缝合操作。经过9个小时的手术，多位医

护人员通力合作，张女士大腿的皮瓣终于在面部得到重生。

### 假牙、烂牙根反复刺激 容易导致癌变

“口腔癌是多种恶性肿瘤的统称，根据具体位置，可以细分为颊癌、舌癌等，口腔癌的发生受多种因素的影响，包括嚼槟榔、外部不良物理刺激等。”来庆国介绍，“因为山东人没有嚼槟榔的习惯，我们接诊的大部分口腔癌，都是外部不良物理刺激所致，这位患者的一个明确发病因素，正是假牙对面颊的反复摩擦刺激，还有些患者是因为坏掉的牙齿、牙根摩擦导致。“如果大家能及时治疗或拔除问题牙，使用合格的假牙，口腔癌的发病率将大大降低。”来庆国说。

对口腔问题，张女士此前一直按溃疡治疗，其实很多人都有复发性口腔溃疡，旧的溃疡刚愈合又长了新的，这种刺激会变成口腔癌吗？

“并不是所有口腔溃疡都有癌变的风险”，来庆国提醒大家，如果口腔溃疡一直长在同一个部位，而且超过两三周时间，甚至很久都不见愈合，那就要警惕，溃疡是否已经变成恶性，发生了癌变。

大部分复发性口腔溃疡，每次溃疡位置都会变化，过一段时间也会愈合，这类口腔溃疡极少发生恶变，不必过度担心。

“还有一种溃疡属于创伤性溃疡，比如不小心咬破了舌头，长了溃疡，这种危险性也很小。”来庆国提醒，需要关注的是反复创伤性溃疡，例如假牙、烂牙根反复磨破口腔内的一个地方，时间久了，就容易发生癌变。

图二维码，进入答题页面，系统随机抽取五道选择题，五道题目全部答对，即可参与抽取红包。每个微信号(手机号码)每天只有一次抽中红包机会。



扫码答题

## 中医新语

干燥的天气很容易导致口腔溃疡，口腔溃疡看似小事，却影响着我们的生活。那么缓解口腔溃疡有哪些小妙招呢？

齐鲁晚报·齐鲁壹点记者 焦守广

济南同乐堂中医博士、理疗科主任白尹豪介绍，不少人都有过口腔溃疡的经历，有时是因为着急上火、喝水少、吃过多辛辣食物所致，这时外用点西瓜霜或多喝点水，几天就能痊愈。但临床上常见反复发作的口腔溃疡，或者同时存在多个口腔溃疡，不仅给生活带来不便，也让人心情更加烦躁。这类患者往往是由于长期气虚、阴虚、郁热等，导致口腔溃疡反复发作。白尹豪给大家分享了几个小妙招。

#### 双黄饮

取黄芪30克、黄连30克，浸泡水中1小时，大火烧开后转中小火20分钟，倒出药汤后再加水煎一遍，一共煎两遍，待温度适合，含药汤漱口，每次漱口一分钟，一日三次，其余药汤放冰箱里备用，漱口前取适量药汤加热，温度以漱口时口腔舒适为度。

白尹豪介绍，黄芪是味补气药，它还有一个重要功效是“敛疮生肌”，可以让口腔溃疡面加速收口。

黄连能清热燥湿、泻火解毒，两药合用一补一泻，攻补兼施，恰好能针对因气虚、阴虚、郁热所导致的反复口腔溃疡。如果用上所述方法效果不明显，说明病因可能更复杂，建议寻求专业医师进行调理。

#### 西瓜霜

具有清热泻火、消肿止痛的功效，被历代医家视为咽喉、口腔疾病的良药，清代名医顾世澄将其正式载入《疡医大全》，至今已有二百余年。将几片西瓜霜碾成粉状，敷于溃疡处，一天数次，效果不错。

#### 蜂蜜汁含漱

蜂蜜内服具有清热解毒的功效，外敷可以敛疮止痛、促进细胞再生。治疗口腔溃疡，可用10%的蜂蜜汁含漱；或者将口腔洗漱干净后，用消毒棉签蘸蜂蜜涂于溃疡面，涂擦后暂不要进食。15分钟左右，可将蜂蜜连口水一起咽下，再继续涂擦，一天可重复数次。

#### 云南白药

云南白药是化淤止血、活血止痛、解毒消肿的成药，据现代研究证实，可以抗炎、愈创，有利于伤口的消炎和愈合。用云南白药外敷于口腔溃疡创面，每天2次，一般2—3天即可痊愈。

#### 西瓜

西瓜是天然中药“白虎汤”，具有清热解暑的良效。取西瓜半个，挖出西瓜瓢，挤取汁液，瓜汁含于口中，2—3分钟后咽下。再含新瓜汁，重复数次。西瓜中最具清热功效的是西瓜翠衣，就是红瓢和绿皮之间的部分，用此疗法时，要多吃一些翠衣。

#### 冰片

到中药店买来冰片，直接蘸取点在患处，每天2次。但冰片辛凉走窜，不宜常用。



扫码查看更多资讯